

Carcinoma basaloide escamoso del pene. Presentación de un caso

Basaloid squamous cell carcinoma of the penis. A case report

Ayman Gaafar, Francisco J. Bilbao, Carmen Etxezarraga, José I. López

RESUMEN

Introducción: Los tumores malignos epiteliales del pene son muy infrecuentes en los países desarrollados. Se han descrito distintas variedades de carcinoma entre las cuales una de las más infrecuentes y más agresivas es el carcinoma basaloide escamoso. **Pacientes y métodos:** Se presenta un caso de un carcinoma basoescomoso del pene en un paciente de 75 años. **Resultados:** Se analizan los datos histológicos claves en el diagnóstico de este tumor: nidos tumorales constituidos por células de núcleo hiper cromático y citoplasma escaso de hábito basal, con empalizadas periféricas, centrados por elementos escamosos con queratinización evidente. **Discusión y conclusiones:** Se revisa la escasa literatura existente sobre esta entidad en esta localización haciendo hincapié en su relación con la infección por virus de papiloma humano (HPV) tipo 16.

Palabras Clave: carcinoma basoescomoso, carcinoma de pene, infección por HPV tipo 16.

SUMMARY

Introduction: Penis malignant epithelial tumors are very infrequent in developed countries. Basaloid squamous cell carcinoma is one of the most infrequent and aggressive varieties of penile carcinomas. **Patients and methods:** A case of basaloid squamous cell carcinoma of the penis in a 75 year old man is reported. **Results:** Main histological features of this rare and aggressive subtype of penile carcinoma are: tumor nests composed of basal-type cells with hyperchromatic nuclei and scanty cytoplasm presenting peripheral palisading centered by squamous cells with evident keratinization. **Discussion and conclusions:** Current literature is reviewed and commented putting special emphasis on the possible relationship with human papillomavirus (HPV) type 16 infection.

Key words: basaloid squamous carcinoma, penile carcinoma, HPV type 16 infection.

Rev Esp Patología 2006; 39 (1): 39-41

INTRODUCCIÓN

Los tumores malignos que se desarrollan en el pene son muy raros en los países desarrollados, correspondiendo la mayoría de ellos a carcinomas epidermoides convencionales. En conjunto, se estima que suman menos del 1% de todas las neoplasias masculinas.

Además del carcinoma epidermoide convencional, se han descrito otros tipos histológicos: carcinoma verrucoso, carcinoma de células basales, carcinoma basaloide escamoso, carcinoma neuroendocrino, carcinoma urotelial y carcinomas metastáticos. El reconocimiento de estas variedades por parte del patólogo es importante debido a que presentan un comportamiento clínico y biológico muy variado. Entre ellos, el carcinoma basaloide escamoso es una de las variedades histológicas más agresivas.

CASO CLÍNICO

Un paciente varón de 75 años de edad consultó al urólogo por un tumor en el pene indicando que la lesión había crecido rápidamente en los últimos 6 meses. La exploración física mostró una tumoración de aspecto verrucoso, de 3x1,5 cm de dimensiones, con límites mal definidos, afectando al glande, surco balano-prepucial y prepucio. La estadificación clínica fue T2, realizándose una penectomía parcial.

La superficie de corte de la pieza quirúrgica mostró un tumor de crecimiento superficial «en banda». Histológicamente, el tumor invadía el tejido conectivo subepitelial en el prepucio y el cuerpo cavernoso en el glande. La uretra y los bordes quirúrgicos no estaban afectados por el tumor. La neoplasia estaba constituida por nidos y cordones conectados entre sí en un estroma fibroso

Recibido el 14/9/05. Aceptado el 29/12/05.

Servicio de Anatomía Patológica. Hospital de Basurto. Universidad del País Vasco (EHU/UPV). Bilbao
ilopez@hbas.osakidetza.net

esclerosado con inflamación crónica inespecífica (fig. 1). Los nidos tumorales estaban formados por células de pequeño tamaño con núcleo hiper cromático redondeado y citoplasma escaso, de bordes mal definidos. Se observaban abundantes figuras de mitosis y fenómeno de empalizada periférica muy marcado en algunas áreas. La mayor parte de los nidos mostraban una diferenciación brusca central escamosa, con frecuentes perlas córneas (fig. 2). El epitelio adyacente presentaba múltiples focos de carcinoma in situ.

El paciente falleció 28 meses después del diagnóstico a causa de la diseminación sistémica de la enfermedad.

DISCUSIÓN

El carcinoma basaloide escamoso se describió por primera vez por Wain y cols. en 1986 en laringe, hipofaringe y lengua (1). Tras la serie inicial, los casos publi-

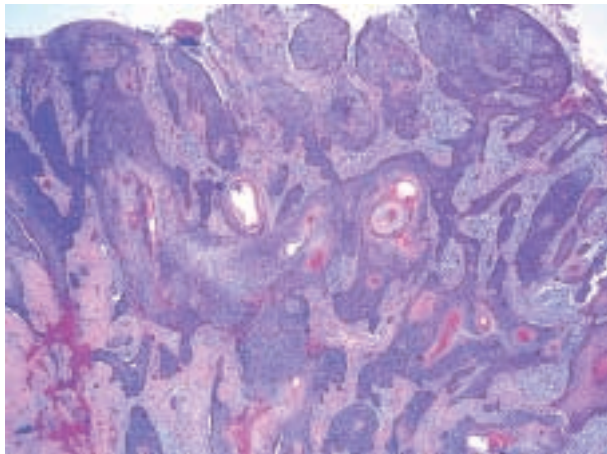


Fig. 1: Imagen panorámica del tumor mostrando el crecimiento en forma de bandas interconectadas de células de tipo basal con perlas córneas centrales (H&E, x40).

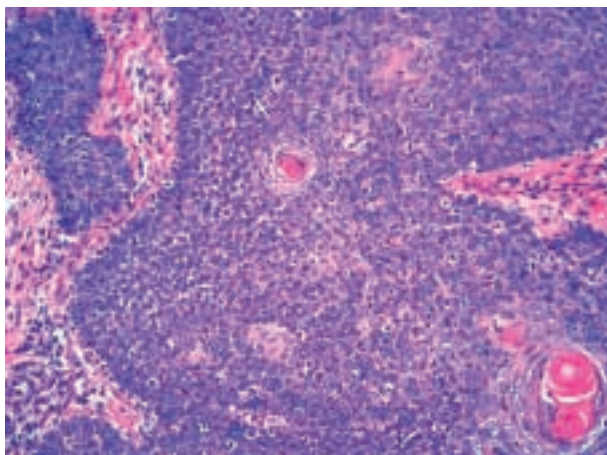


Fig. 2: Detalle histológico del carácter basal de la neoplasia, con empalizada periférica y queratinización central (H&E, x100).

cados posteriormente confirmaron el mal pronóstico de esta variedad histológica. En la actualidad es un tumor perfectamente tipificado y reconocido, raro, cuya localización más común son las vías aerodigestivas altas (2,3).

La localización peneana es muy poco frecuente. La serie más larga de carcinoma basaloide-escamoso publicada hasta la fecha (4) incide en su relación etiopatogénica con la infección por virus del papiloma humano (HPV). En efecto, hasta en el 82% de los casos se pudo demostrar la presencia de HPV tipo 16 en el tumor en la serie de Cubilla y cols. (4). Sin embargo, esta variedad histológica de cáncer de pene no es la única relacionada con HPV. Diversos autores han encontrado una relación similar entre la infección por virus de dicha familia y el desarrollo de carcinomas en la región anal y genital. De hecho, se ha detectado una asociación significativa entre cáncer de pene y HPV tipo 16 en una serie de 117 pacientes, incluyendo carcinomas basaloides, verrucosos, híbridos e incluso carcinomas epidermoides convencionales (5). La hiperplasia escamosa y las lesiones escamosas intraepiteliales (SIL) son patologías que se asocian muy frecuentemente a estas lesiones (6), sugiriendo que el SIL sea probablemente la lesión precursora de algunos carcinomas de la región.

Según Cubilla y cols (4), el glande es el lugar de origen más común de este tumor. En algunos casos se ha demostrado una estrecha relación con el meato uretral, sugiriendo una cierta predisposición de esta entidad a asentarse en zonas en donde convergen epitelios diferentes (al igual que ocurre en la vulva y el ano).

En resumen, el carcinoma basaloide escamoso del pene es una neoplasia poco frecuente y muy agresiva que debe ser reconocida por el patólogo, tanto en biopsias pequeñas como en piezas quirúrgicas. Al igual que otras localizaciones más frecuentes, no es necesaria ninguna técnica sofisticada para su correcto diagnóstico; bastará simplemente con reconocer el patrón basaloide centrado por nidos de células escamosas con queratinización y, ocasionalmente, perlas córneas, para identificarlo como tal y avisar de paso al urólogo de su mal pronóstico. No obstante, se han publicado múltiples trabajos en los que se define el perfil inmunohistoquímico de este tumor y su eventual utilidad en casos de diagnóstico diferencial complicado (7-11). La mortalidad por el tumor está relacionada principalmente con el grado y con la invasión al diagnóstico del cuerpo cavernoso (4).

BIBLIOGRAFÍA

1. Wain SL, Kier R, Vollmer RT, Bossen EH. Basaloid-squamous carcinoma of the tongue, hypopharynx, and larynx: report of 10 cases. *Hum Pathol* 1986; 17: 1158-66.
2. Ferlito A, Altavilla G, Rinaldo A, Doglioni C. Basaloid squamous cell carcinoma of the larynx and hypopharynx. *Ann Otol Rhinol Laryngol* 1997; 106: 1024-35.

3. Ereño C, Lopez JI, Sanchez JM, Toledo JD. Basaloid-squamous cell carcinoma of the larynx and hypopharynx. A clinicopathologic study of 7 cases. *Pathol Res Pract* 1994; 190: 186-93.
4. Cubilla AL, Reuter VE, Gregoire L, Ayala G, Ocampos S, Lancaster WD, Fair W. Basaloid squamous cell carcinoma: A distinctive human papilloma virus-related penile neoplasm. A report of 20 cases. *Am J Surg Pathol* 1998; 22: 755-61.
5. Gregoire L, Cubilla AL, Reuter VE, Haas GP, Lancaster WD. Preferential association of human papilloma virus with high grade histologic variants of penile invasive squamous carcinoma. *J Natl Cancer Inst* 1995; 87: 1705-9.
6. Cubilla AL, Velásquez EF, Young RH. Epithelial lesions associated with invasive penile squamous cell carcinoma: a pathologic study of 288 cases. *Int J Surg Pathol* 2004; 12: 351-64.
7. Zhang XH, Sun GQ, Zhou XJ, Guo HF, Zhang TH. Basaloid squamous carcinoma of the esophagus: A clinicopathological immunohistochemical and electron microscopic study of sixteen cases. *World J Gastroenterol* 1998; 4: 397-403.
8. Nishimura W, Naomoto Y, Hamaya K, Toda S, Miyagi K, Tanaka N. Basaloid-squamous cell carcinoma of the esophagus: diagnosis based on immunohistochemical analysis. *J Gastroenterol Hepatol* 2001; 16: 586-90.
9. Coletta RD, Cotrim P, Almeida OP, Alves VA, Wakamatsu A, Vargas PA. Basaloid squamous carcinoma of oral cavity: A histologic and immunohistochemical study. *Oral Oncol* 2002; 38: 723-9.
10. Rodriguez Tojo MJ, Garcia Cano FJ, Infante Sanchez JC, Velazquez Fernandez E, Aguirre Urizar JM. Immunoeexpression of p53, Ki-67 and E-cadherin in basaloid squamous cell carcinoma of the larynx. *Clin Transl Oncol* 2005; 7: 110-4.
11. Emanuel P, Wang B, Wu M, Burstein DE. p63 immunohistochemistry in the distinction of adenoid cystic carcinoma from basaloid squamous cell carcinoma. *Mod Pathol* 2005; 18: 645-50.